URINE SEDIMENT

Artefacts

cloth fiber الیاف لباس

کریستالهای پودر تالک، به اشکال و اندازه‌های مختلف
talcum powder crystals- their size and shape may vary slightly

Cloth fibers- interesting shapes الیاف لباس


talcum powder پودر تالک

fiber فیبر و الیاف پنبه

دانه‌های گرده (در مقایسه با اسپرمیت آنکیال متنوعی دارد)
pollen grains

cotton fiber الیاف پنبه

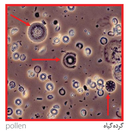
pollen گرده گیاه

fiber artefact فیبر

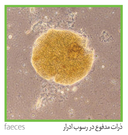
faeces ذرات مدفوع در رسوب ادرار

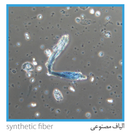
synthetic fiber الیاف مصنوعی


Fecal material مواد مدفوعی

fiber الیاف مصنوعی

glass fragment قطعه شیشه


air bubbles حبابهای هوا

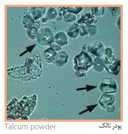
Talcum powder پودر تالک


hair and air bubble مو و حباب هوا

Mucus with two WBC رشته موکوس

pubic hair موی ناحیه عانه

سلولهای پوششی اسکواموس در انتهای رشته مخاطی
squamous epithelial cells at the top of a mucus thread

Cellular Elements

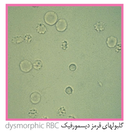
dysmorphic RBC گلبولهای قرمز دیسمورفیک

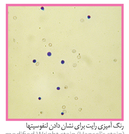
رنگ آمیزی رایت برای نشان دادن لنفوسیتها
modified Wright stain (Hansel's stain) showing lymphocytes and isomorphic erythrocytes

سلولهای دارای اکتئوزوئن
inclusion-bearing cell (intracytoplasmic inclusion)

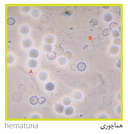
hematuria هماچوری

dysmorphic RBC گلبولهای قرمز دیسمورفیک

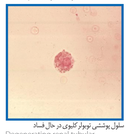
سلول پوششی توبول کلیوی در حال فساد
Degenerating renal tubular epithelial cell

یک قطعه از سلولهای ترانزیشنال نرمال
Normal transitional epithelial fragment

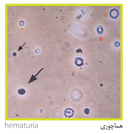
hematuria هماچوری

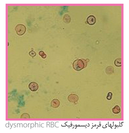
dysmorphic RBC گلبولهای قرمز دیسمورفیک

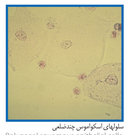
سلولهای اسکواموس چندضلعی
Polygonal squamous epithelial cells

سلولهای ترانزیشنال نرمال
Normal transitional epithelial fragment squamous form (hpf, bright field)

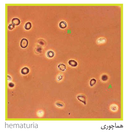
hematuria هماچوری

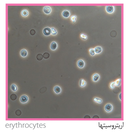
erythrocytes زیتروسیتها

سلولهای ترانزیشنال
Reactives transitionnal cells

سلولهای رآکتیو ترانزیشنال
Reactives transitionnal cells

hematuria هماچوری

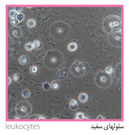
leukocytes سلولهای سفید

سلولهای پوششی توبول کلیوی
Renal tubular epithelial cell

سلولهای پوششی توبول کلیوی
Renal tubular epithelial cell

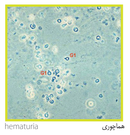
hematuria هماچوری

RBC in urine گلبولهای قرمز

سلولهای پوششی اسکواموس
squamous epithelial cells

سلولهای اسکواموس بزرگ‌ترین سلولهای رسوب ادراری
Squamous epithelial cells (largest cells which can be present in normal urine)

رسوب ادرار در ضایعه حاد توبولی
Urine sediment from patient with acute tubular injury

RBC گلبولهای قرمز

سلولهای ترانزیشنال رنگ آمیزی تولوئیدین (تفو)
Transitional cells (hpf, toluidine blue)

سلولهای اسکواموس بازالی اینترمدیت
intermediate - basal

سلولهای نئوپلاستیک
neoplastic cells

WBC گلبول سفید

سلولهای اپیتلیال ترانزیشنال
Transitional epithelial cells originate from the renal pelvis, ureters, urinary bladder

سلولهای اسکواموس سطحی
squamous epithelium (superficial)

spermatozoa اسپرماتوزوا

WBC گلبول سفید

سلول اپیتلیال سطحی
transitional epithelium

اپیتلیوم اسکواموس
squamous epithelium

White and Red Blood Cells گلبولهای سفید و قرمز

سلولهای سطحی واژینال
Vaginal superficial cells

hematuria هماچوری

Oval Fat Bodies

Fatty cast and maltese crosses سیلندر چربی و صلیب مالت

Fatty cast with fatty droplet سیلندر چربی با قطرات چربی

Oval fat bodies اجسام چربی

Oval fat body اجسام چربی

Oval fat body اجسام چربی

Oval fat body اجسام چربی

اجسام چربی، آنچنان که در اهمیت مشابه سیلندر چربی هستند
Oval Fat Bodies (OFB) are similar in composition and significance to fatty casts

اجسام چربی، نور بولاریزه، صلیب مالت شکل
Oval fat bodies (polarized light) Maltese cross appearance

Fungal Cells

fungal spore اسپور قارچی آلترناریا

candida کاندیدا

alternaria آلترناریا

cladosporium کلادوسپوریوم

bacteria باکتری

fungal hyphae هایفی قارچی

Candida albicans کاندیدا آلبیکنس

helminthosporium هلمنتوسپوریوم

Parasites

Enetrobius vermicularis ova تخم اگسیور

trichomonas vaginalis تریکوموناس واژینالیس

Enetrobius vermicularis ova تخم اگسیور

تخم شیستوزوما هماتوبیوم
haematobium ova

چپ به راست: تن ماسونی، تن هماتوبیوم و تن ژاپونیکوم
Left, S. mansoni; Middle, S. haematobium; Right, S. japonicum

شیستوزوما هماتوبیوم
Schistosoma haematobium ova

پل ایده‌آل پارس
Pole Ideal Pars Co
@poleideal
Pole Ideal Pars Co
@poleideal
info@medpip.com
www.medpip.com

پل ایده‌آل تجهیز
Pole Ideal Tajhiz Co
تهران، خیابان استاد مطهری، بعد از خیابان مفتح
خیابان جهانتاب، خیابان نقدی، پلاک ۱۲، طبقه اول
تلفن: ۹ - ۸۸۵۴۵۹۲۲ فکس: ۸۸۷۶۵۵۶۱ و ۸۸۷۶۷۱۵۹
کدپستی: ۱۵۷۶۶۳۵۷۱۴ فکس: ۸۸۷۶۵۵۶۱ و ۸۸۷۶۷۱۵۹
۰۹۱۲۳۳۴۰۱۹۷

Urine Crystals

Amorphous Urate اورات آمورف

magnesium phosphate فسفات منیزیم

Sodium Urate اورات سدیم

starch granules دانه های نشاسته

بیلیروبین
Bilirubin crystals from the urinary sediment of a patient with hepatitis

calcium oxalate dihydrate اگزالات کلسیم دی هیدرات

calcium carbonate crystals کربنات کلسیم

Sodium urate crystals کریستالهای اورات سدیم

starch (polarized light) نشاسته با نور پولاریزه

بیلیروبین
Bilirubin crystals may be found in concentrated urine sediment or in association with bilirubinuria

Calcium Oxalate Monohydrate اگزالات کلسیم منوهیدرات

calcium carbonate crystals کریستالهای کربنات کلسیم

tyrosine تیروزین

starch دانه های نشاسته

Bilirubine بیلیروبین

Calcium oxalate کریستالهای اگزالات کلسیم

calcium carbonate crystals کربنات کلسیم

Tyrosine crystals کریستالهای تیروزین

ammonium biurate کریستالهای بیورات آمونیوم

Corticoides کورتیکوئید

calcium phosphate crystals کریستالهای فسفات کلسیم

Uric acid crystals کریستالهای اسید اوریک

Tyrosine crystals تیروزین

ammonium biurate کریستالهای بیورات آمونیوم

Lipides لیپید

phosphate triple کریستالهای تریپل فسفات

Uric acid crystals اسید اوریک

Cystine crystales کریستالهای سیستین

ammonium biurate کریستالهای بیورات آمونیوم

sulfadiazine سولفادیازین

calcium phosphate فرمهای زرد و انگشت نشانه ای شکل

Uric acid crystals کریستالهای اسید اوریک

Cystine crystales سیستین

ammonium biurate کریستالهای بیورات آمونیوم

Safranine O crystals کریستالهای سافرانین او

Amorphous phosphates فسفات آمورف

Uric acid crystals کریستالهای اسید اوریک

leucine (bright field & polarize light) لوسین (نور پولاریزه و زمینه روشن)

Cholesterol کلسترول

Charcot leyden کریستالهای شارکولیدن

Triple phosphate(coffin lids) تریپل فسفات

Uric acid crystals کریستالهای اسید اوریک

Leucine crystals کریستالهای لوسین

Cholesterol
Cholesterol crystals are found in acid or neutral urine. They appear as regular or irregular transparent plates کلسترول

Triple phosphate crystals تریپل فسفات

uric-acid-crystals کریستالهای اسید اوریک

Leucine لوسین

sulfa crystals کریستال‌های سولفا

Urine Casts

A cast of necrotic tubular cells سیلندر سلولهای توبول نکروتیک

RBC cast سیلندر سلولهای قرمز

cast-fat سیلندر چربی

RBC cast سیلندر گلبول قرمز

Cellular cast سیلندر آبی خلیل

WBC cast سیلندر لکوسیتز

Hemosiderines & hemosiderines containing cast هموسیدرین و سیلندر محتوی آن

WBC cast(acute pyelonephritis) سیلندر گلبول سفید

Renal tubular cell cast سیلندر سلولهای توبول کلیوی

granular cast سیلندر گرانولر

Degenerating RBC cast سیلندر گلبولهای قرمز فاسد شده

Granular cast سیلندر گرانولر

Heme granular cast سیلندر گرانولر هم

Granular cast سیلندر گرانولر

RBC cast سیلندر گلبول قرمز

Fine granular cast سیلندر گرانولر

Hyaline cast سیلندر هیالن

Red cell cast سیلندر گلبول قرمز

Hyaline cast سیلندر هیالن

Heme granular cast سیلندر گرانولر هم

waxy cast سیلندر مومی

Waxy cast (sharp edges & cracks) سیلندر مومی